

FCO – Ovins : illustration clinique

Cavité buccale : ulcères sur les gencives et la face interne des lèvres, hypersalivation importante





FCO – Ovins : illustration clinique

Cavité buccale : ulcères sur les gencives et la face interne des lèvres, hypersalivation importante





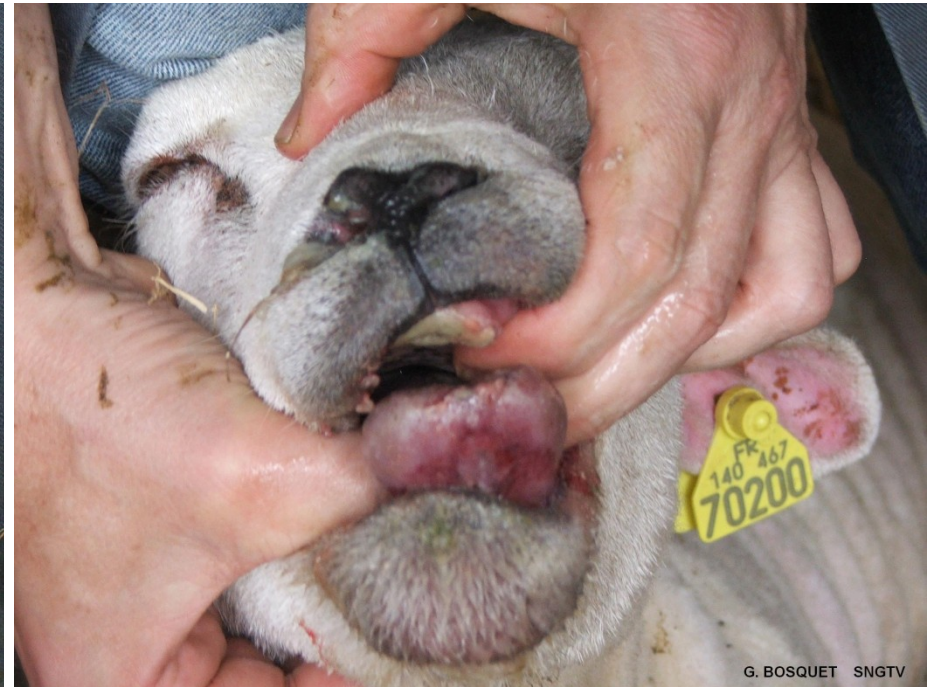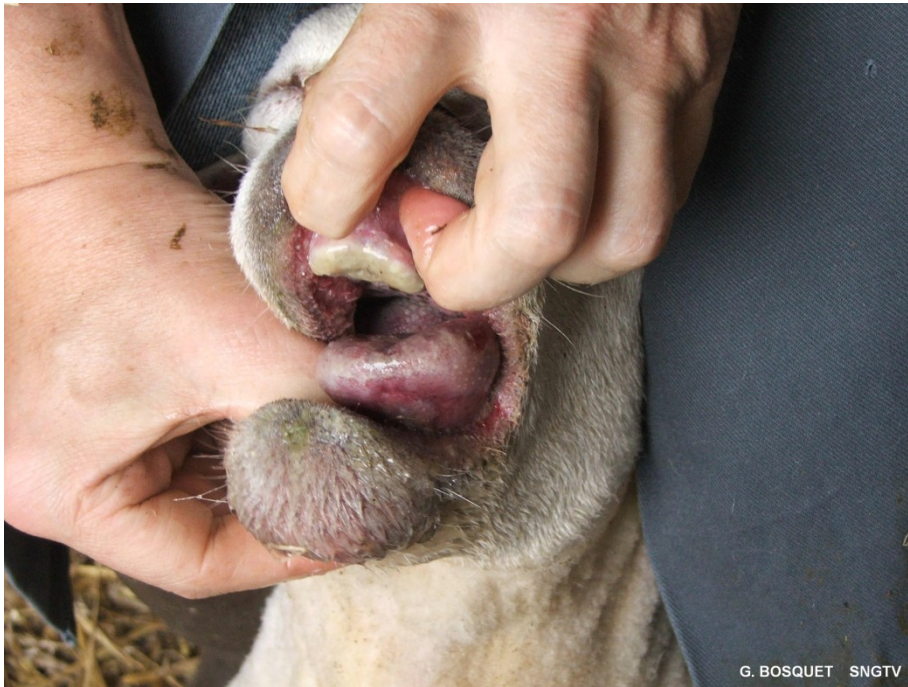FCO – Ovins : illustration clinique

Oedème de la face : œdème des lèvres, de l'auge, de la langue, des paupières, des oreilles



FCO – Ovins : illustration clinique

Cyanose de la langue (langue bleue)



FCO – Ovins : illustration clinique

Membres : Boiteries, œdème des membres, congestion des bourrelets coronaires, myosite

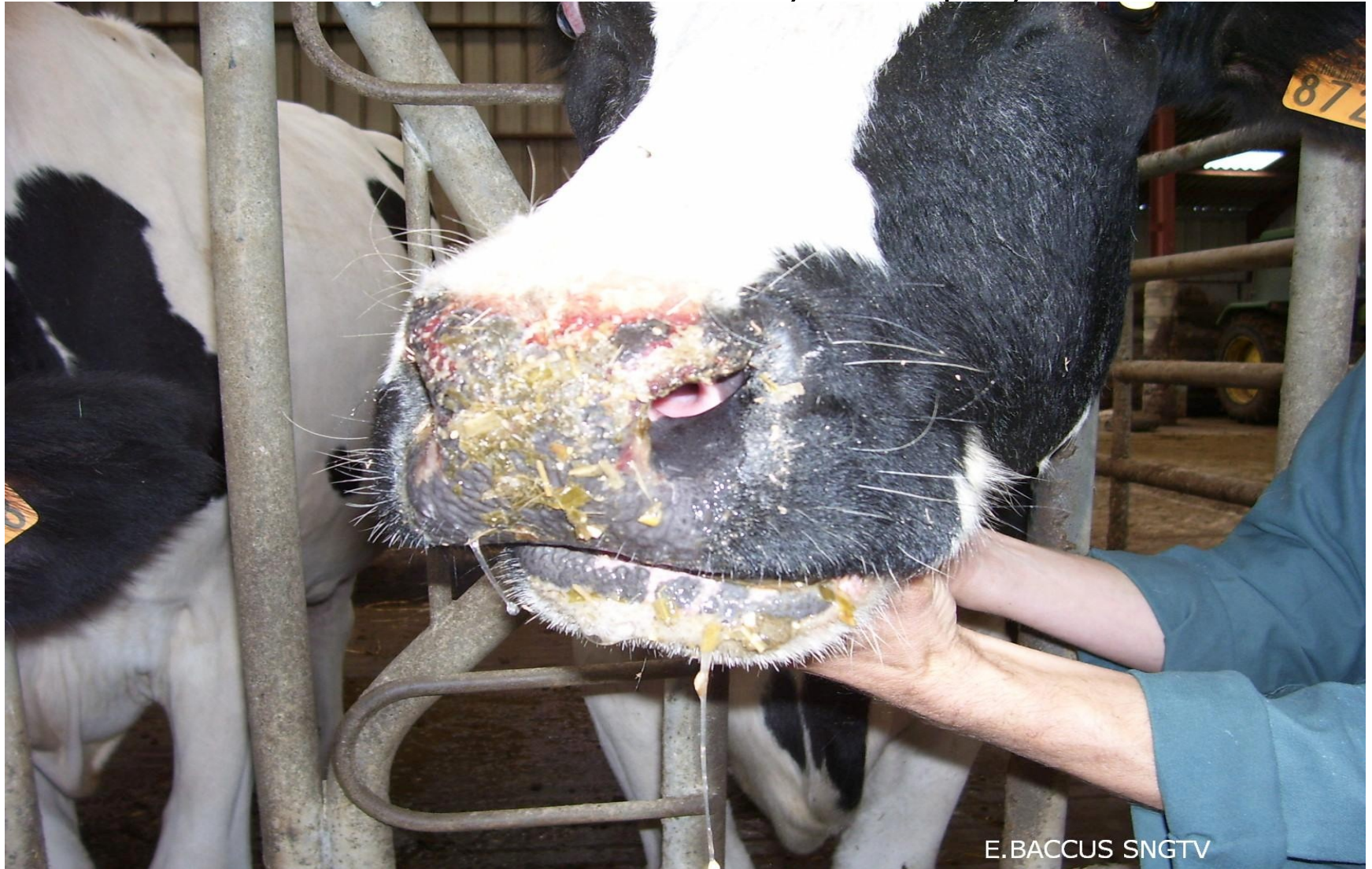

Signes cliniques généraux : hyperthermie (42°), abattement, anorexie, amaigrissement



FCO – Bovins : illustration clinique

Mufle : lésions ulcéreuses, nécrotiques, croûtes




E. BACCUS SNGTV



FCO – Bovins : illustration clinique

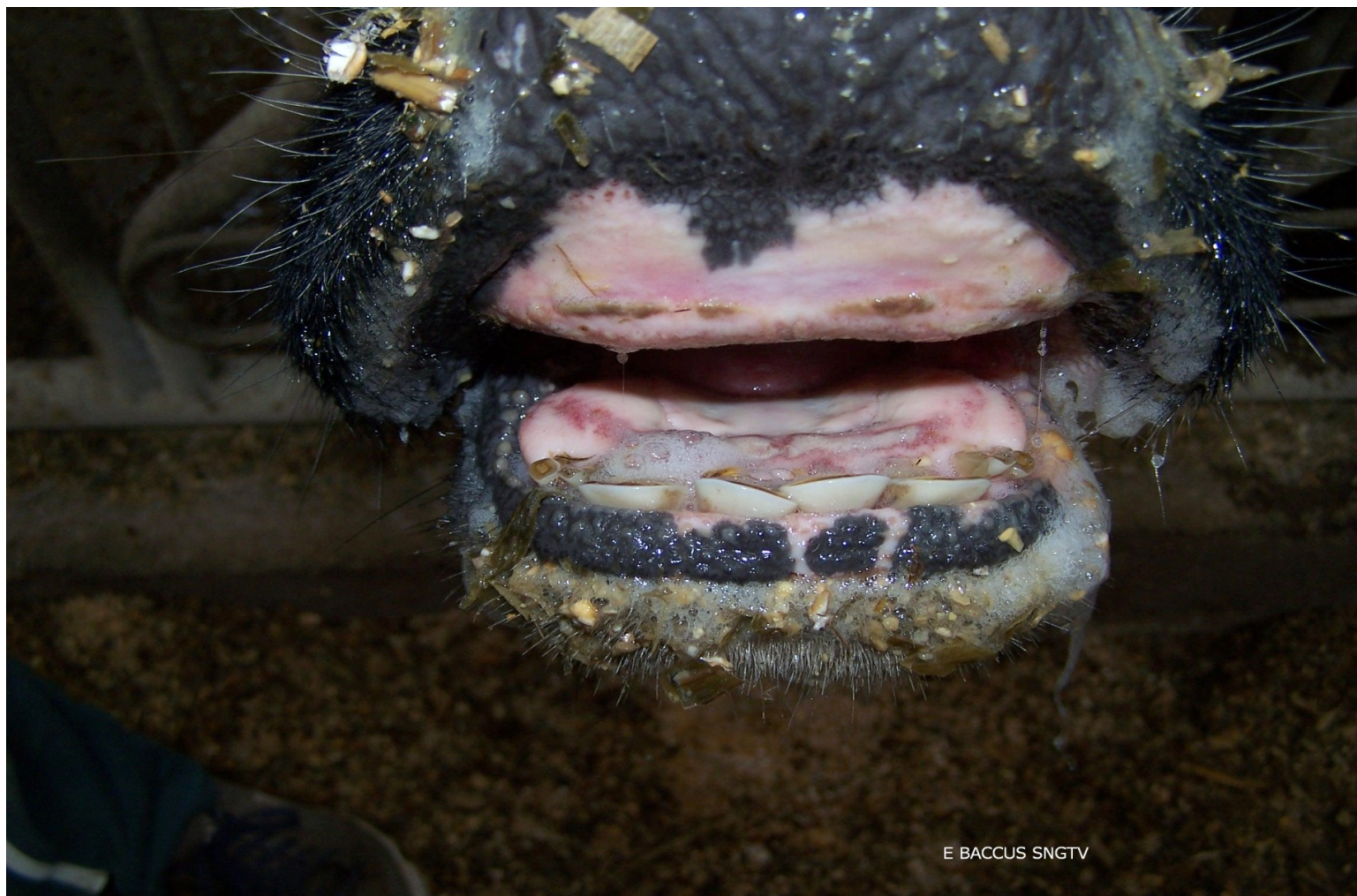Naseaux : lésions ulcéreuses sur et à l'entrée des narines, jetage muco-purulent.





FCO – Bovins : illustration clinique

Cavité buccale : ulcères sur la langue, les gencives, parfois hypersalivation



E BACCUS SNGTV

FCO – Bovins : illustration clinique

Membres : œdèmes au niveau du bas du membre, faiblesse musculaire, boiterie

